Invasive Physiotherapy and Musculoskeletal Medicine

eISSN: 3101-0105 invasivephysiotherapy.com

doi: 10.63360/ipmm.v2.e52

Caso clínico

Electroacupuntura de aguja–superficie para metatarsalgia y fascitis plantar: un caso clínico

Nicholas Ghines[1] 0009-0007-1340-5292

Katerina Simati[1,2] 0009-0000-0745-5241

Giorgos Tzigkounakis[1,3] 0009-0005-3823-1861

[1] Department of Research, Health and Resilience Institute, Athens, Greece.

[2] Department of Physiotherapy, Mediterranean College, Athens, Greece.

[3] Department of Physiotherapy, University of Nicosia, Nicosia, Cyprus.

RESUMEN

Introducción: La metatarsalgia y la fascitis plantar son causas comunes de dolor en el pie que pueden afectar de manera sustancial la función y la calidad de vida. Aunque se recomienda un manejo conservador para ambas afecciones, la evidencia que respalda la electroacupuntura (EA), especialmente en la metatarsalgia, sigue siendo limitada. Este informe de caso describe una técnica modificada de EA que combina agujas de acupuntura con electrodos adhesivos superficiales para mejorar la tolerabilidad del tratamiento, manteniendo la estimulación eléctrica en la región sintomática.

Presentación del caso: Una mujer de 55 años se presentó con dolor persistente bilateral en los pies, diagnosticado clínicamente como metatarsalgia izquierda y fascitis plantar derecha. El tratamiento previo con terapia de ondas de choque extracorpóreas y con terapia de transferencia de energía capacitiva y resistiva (TECAR) no mejoró los síntomas. Se inició un tratamiento de electroacupuntura. Tras una mala tolerancia a la punción plantar, el protocolo se modificó reemplazando los electrodos de aguja plantar por electrodos adhesivos superficiales y cambiando la estimulación de alternancia de 2/100 Hz a 100 Hz continuos.

Resultados: En la sesión final, el dolor en la Escala Numérica de Valoración (NRS) había descendido de 8/10 a 1/10 (izquierda) y de 7/10 a 3/10 (derecha), y el dolor inmediatamente posterior al tratamiento se había abolido por completo en ambos pies. Las puntuaciones de la Escala Funcional Específica del Paciente mejoraron de 2–3/10 al inicio a 8/10 tras el tratamiento y se mantuvieron a las tres semanas de seguimiento. El pie izquierdo permaneció sin dolor en el seguimiento, mientras que el derecho mostró dolor leve relacionado con la actividad asociado a la carga ocupacional.

Conclusiones: Este caso sugiere que la EA aguja–superficie puede constituir una adaptación clínica factible y bien tolerada para pacientes con dolor plantar que no toleran la punción plantar repetida. Aunque la eficacia del tratamiento no puede inferirse a partir de un solo caso, la técnica merece una investigación más profunda mediante estudios clínicos controlados.

Palabras clave: Electroacupuntura; Metatarsalgia; Fascitis, Plantar; Informes de casos; Terapia de Estimulación Eléctrica; Modalidades de Fisioterapia; Dolor Crónico.

4.0 BY-NC-SA

Correspondencia: info@healthandresilience.org

1. Introducción

La metatarsalgia es un síndrome de dolor en el antepié caracterizado por dolor bajo las cabezas de los metatarsianos, más comúnmente del segundo al cuarto metatarsiano, resultante de sobrecarga mecánica y aumento de la presión plantar al estar de pie, caminar o apoyar peso. Las causas se clasifican en primarias, secundarias e iatrogénicas. Ocurre predominantemente en adultos de mediana edad y mayores y es más común en mujeres, en parte debido a deformidades del antepié y a las cargas asociadas al calzado. Biomecánicamente, la metatarsalgia se asocia con presión metatarsiana central, transferencia alterada de carga, deformidad del antepié, hallux valgus o rígido, pie cavo, cambios en la almohadilla grasa y rigidez de la gastrocnemia o equino. La evidencia actual apoya un manejo conservador, especialmente con ortesis personalizadas, soporte metatarsiano, modificación del calzado y redistribución de la presión plantar.[1-3]

La fascitis plantar es la causa más común de dolor en el talón y se caracteriza por dolor y sensibilidad en su zona medial, concretamente sobre el tubérculo calcáneo medial, con síntomas normalmente más evidentes durante los primeros pasos de apoyo tras periodos de reposo. Aunque tradicionalmente se considera una condición inflamatoria, la fascitis plantar se reconoce ahora como parte de un espectro patológico que incluye tanto características inflamatorias como degenerativas. El diagnóstico diferencial del dolor en el talón plantar incluye el síndrome de la almohadilla grasa del talón, el síndrome del espolón calcáneo, la irritación nerviosa y la fractura por estrés del calcáneo. El dolor plantar en el talón es más prevalente en adultos de entre 50 y 65 años y se asocia de forma independiente con el sexo femenino, el aumento del índice de masa corporal, la hipertensión, los antecedentes de cálculos renales y la osteoporosis.[4,5]

Los tratamientos comunes para ambas condiciones incluyen ejercicio, terapia de ondas de choque (TOC), terapia láser de alto y bajo nivel, radiofrecuencia, ortesis, modificación del calzado y educación del paciente. La evidencia sobre el tratamiento de la metatarsalgia es más limitada que la de la fascitis plantar, especialmente respecto de enfoques fisioterapéuticos invasivos como la punción seca (PS) y la electroacupuntura (EA). No obstante, estudios experimentales han demostrado varios mecanismos analgésicos del EA, lo que proporciona una justificación biológicamente plausible para su uso en el dolor musculoesquelético.[1,4,6]

La EA puede contribuir a la analgesia al activar las vías opioides endógenas. Puede administrarse mediante diferentes formas de onda (continuas, densas e intermitentes), que difieren en cómo se combinan los pulsos de baja y alta frecuencia. Los efectos analgésicos parecen verse influidos por la frecuencia y la forma de onda. La estimulación de baja frecuencia se asocia principalmente con sistemas mediados por encefalina, β-endorfina y endorfina, mientras que la de alta frecuencia está más estrechamente relacionada con mecanismos mediados por las dinorfinas. La estimulación de densidad escasa puede reclutar múltiples sistemas endógenos de péptidos opioides alternando entradas de baja y alta frecuencia. Sin embargo, la forma de onda óptima no está estandarizada y diferentes patrones de frecuencia pueden producir duraciones e intensidades analgésicas distintas. La evidencia experimental también sugiere que la EA puede ejercer efectos antiinflamatorios. En un modelo murino de dolor neuropático, Fang et al. demostraron mecanismos analgésicos dependientes de la frecuencia, con una estimulación a 2 Hz que incrementa la expresión de encefalina y β-endorfina, mientras que a 100 Hz se incre-

menta preferentemente la expresión de dinorfinas. Ambas frecuencias también redujeron las concentraciones espinales de las citocinas proinflamatorias IL-1β y TNF-α, lo que sugiere que la EA modula tanto las vías endógenas opioides como las neuroinflamatorias.[7-12]

Durante la EA, las agujas insertadas actúan como electrodos incrustados en tejidos biológicos conductores, generando un campo eléctrico en lugar de una simple vía de corriente punto a punto entre ellas. El campo eléctrico tridimensional resultante depende de las propiedades eléctricas del tejido, de la geometría de la aguja, de la profundidad de inserción, de la configuración de los electrodos y de la intensidad de la estimulación. La densidad de corriente es mayor cerca de la punta de la aguja y disminuye rápidamente conforme se aleja de ella, produciendo un campo más profundo y localizado, mientras que la corriente de electrodo superficial es más amplia y concentrada cerca de la superficie de la piel.[13–16]

La inserción de agujas en la superficie plantar suele ser dolorosa y puede reducir la aceptabilidad del tratamiento. Este informe de caso describe una técnica modificada de EA que combina agujas de acupuntura convencionales con electrodos adhesivos en parche para minimizar la inserción de agujas plantares y mantener la estimulación eléctrica en la región sintomática.

2. Descripción del caso clínico

Este informe de caso fue preparado conforme a las directrices de reporte de PhyCARE para casos de fisioterapia. Se proporciona una lista de verificación completa de PhyCARE como material suplementario.[17]

2.1 Información del paciente

La paciente era una mujer de 55 años (IMC 21,2 kg/m^2) que había trabajado como representante de ventas durante 24 años y permanecía de pie durante más de 50 horas a la semana. La paciente estaba posmenopáusica, no tenía antecedentes médicos relevantes, no fumaba y reportaba bajos niveles de actividad física. Su dolor apareció por primera vez en el pie izquierdo aproximadamente cinco meses antes de la evaluación inicial. Dos meses después, desarrolló dolor en el pie derecho. El dolor era inicialmente tolerable, pero fue empeorando gradualmente.

Tras la evaluación fisioterapéutica, se sospechó fascitis plantar y el paciente recibió TOC una vez por semana durante cuatro semanas consecutivas. No se disponía de los parámetros de tratamiento.

A pesar de completar el protocolo de cuatro sesiones, el paciente no informó de mejoría clínica. La evaluación ortopédica posterior dio como resultado un diagnóstico clínico de metatarsalgia izquierda y fascitis plantar derecha. El ortopédico recomendó ejercicio terapéutico y terapia TECAR (Transferencia de Energía Capacitiva y Resistiva) en lugar de una TOC adicional. No se prescribieron antiinflamatorios no esteroideos (AINEs). El paciente completó posteriormente tres sesiones TECAR cada 3–4 días, sin mejoría en el dolor, que se mantuvo en 8/10 en la Escala Numérica de Valoración (NRS). Durante la sesión final, se propuso la EA como estrategia alternativa para el manejo del dolor. En esta etapa, la condición del paciente cumplía los criterios de la Asociación Internacional para el Estudio del Dolor (IASP) y el CIE-11 para el dolor primario crónico[18] .

2.2 Hallazgos clínicos

El hallazgo clínico principal fue dolor persistente bilateral en el pie plantar, con sensibilidad localizada a la palpación manual. En el pie izquierdo, el dolor se localizó en la región plantar metatarsiana, principalmente alrededor del hallux, del segundo dedo y del antepié medial. En el pie derecho, el dolor se localizó en la región plantar del talón, extendiéndose a lo largo de la aponeurosis plantar y hacia el lado lateral del pie.

Al inicio, la intensidad del dolor era de 8/10 en la NRS del pie izquierdo y 7/10 en el derecho. Los síntomas se agravaban por estar de pie y actividad diaria prolongada.

2.3 Cronología

En la Tabla 1 se presenta un resumen cronológico del curso clínico del paciente y de las intervenciones previas a la EA.

Tabla 1. Cronología de eventos clínicos clave e intervenciones previas

Momento	Evento clínico clave
5 meses antes de la evaluación inicial	El dolor comenzó en la parte anterior de la cara plantar del pie izquierdo.
3 meses antes de la evaluación inicial	Se desarrolló dolor en el talón derecho.
Evaluación fisioterapéutica inicial	Hallazgos compatibles con fascitis plantar.
Evaluación posterior	Cuatro sesiones semanales de TOC completadas sin mejoría clínica.
Evaluación ortopédica	Metatarsalgia izquierda y fascitis plantar derecha diagnosticadas clínicamente; no se han obtenido imágenes.
Tras la evaluación ortopédica	Tres sesiones TECAR realizadas cada 3–4 días sin mejoría medible del NRS.
Línea base antes de la electroacupuntura	NRS 8/10 en el pie izquierdo y 7/10 en el pie derecho; sensibilidad reproducible a la palpación manual.

Abreviaturas: TOC, terapia de ondas de choque; TECAR, transferencia de energía capacitiva y resistiva; NRS, Escala de Valoración Numérica.

2.4 Evaluación diagnóstica

El médico diagnosticó clínicamente metatarsalgia izquierda y fascitis plantar derecha, basándose en la intensidad del dolor (NRS), la limitación funcional y los hallazgos de la palpación. No se realizó ningún examen de imagen. Por lo tanto, ambos diagnósticos se basaron únicamente en la evaluación y el juicio clínicos del médico. Esto representa una limitación diagnóstica, ya que la imagen podría haber ayudado a excluir otras causas del dolor en el pie plantar, incluyendo fracturas por estrés, atrapamiento nervioso, patología de la almohadilla grasa, neuroma de Morton o anomalías estructurales en el antepié.

2.5 Intervención terapéutica

El tratamiento fue impartido por un fisioterapeuta con 3 años de experiencia en electroacupuntura y PS, en un entorno de fisioterapia ambulatoria en Atenas, Grecia.

Antes de la inserción de la aguja, las áreas tratadas se desinfectaron con alcohol isopropílico mediante gasas estériles. El procedimiento se realizó con guantes estériles. Las intervenciones iniciales de EA se realizaron con agujas estériles, de un solo uso, con mango de cobre (0,25 × 30 mm; EAKU 5CB, Synergi Europe Ltd., Chipping Norton, Oxfordshire, Reino Unido). La estimulación eléctrica se administró mediante el dispositivo de electroacupuntura 8c Pro (Pantheon Re-

search Inc., Fair Oaks, CA, EE. UU.), que tiene una precisión de frecuencia reportada del 99,94%. Cada intervención duró 30 minutos.[19]

La terapeuta inicialmente tenía la intención de insertar dos o tres agujas plantares para realizar EA convencional aguja a aguja. Aunque la paciente había tolerado previamente la acupuntura y la PS para otras afecciones, la inserción de la segunda aguja plantar le causó un marcado malestar, lo que la llevó a rechazar la punción y la estimulación eléctrica adicionales en ese lugar y a solicitar la extracción de las agujas. Se las retiraron sin estimulación eléctrica, y el tratamiento de 30 minutos se realizó íntegramente utilizando una configuración aguja–superficie (NSC).

Se retuvo una sola aguja en LR3 (Taichong), en el dorso del pie, entre el primer y el segundo metatarsiano, según las Ubicaciones Estándar de Puntos de Acupuntura de la OMS, mientras que un electrodo adhesivo (50 × 90 mm; MyoTrode Plus, Globus Inc., Fallbrook, CA, EE. UU.) se colocó sobre la región plantar sintomática de cada pie (Figura 1). Este montaje suministraba un canal EA por pie, emparejando la aguja LR3 con la almohadilla plantar, y se utilizó en las ocho sesiones.[20]

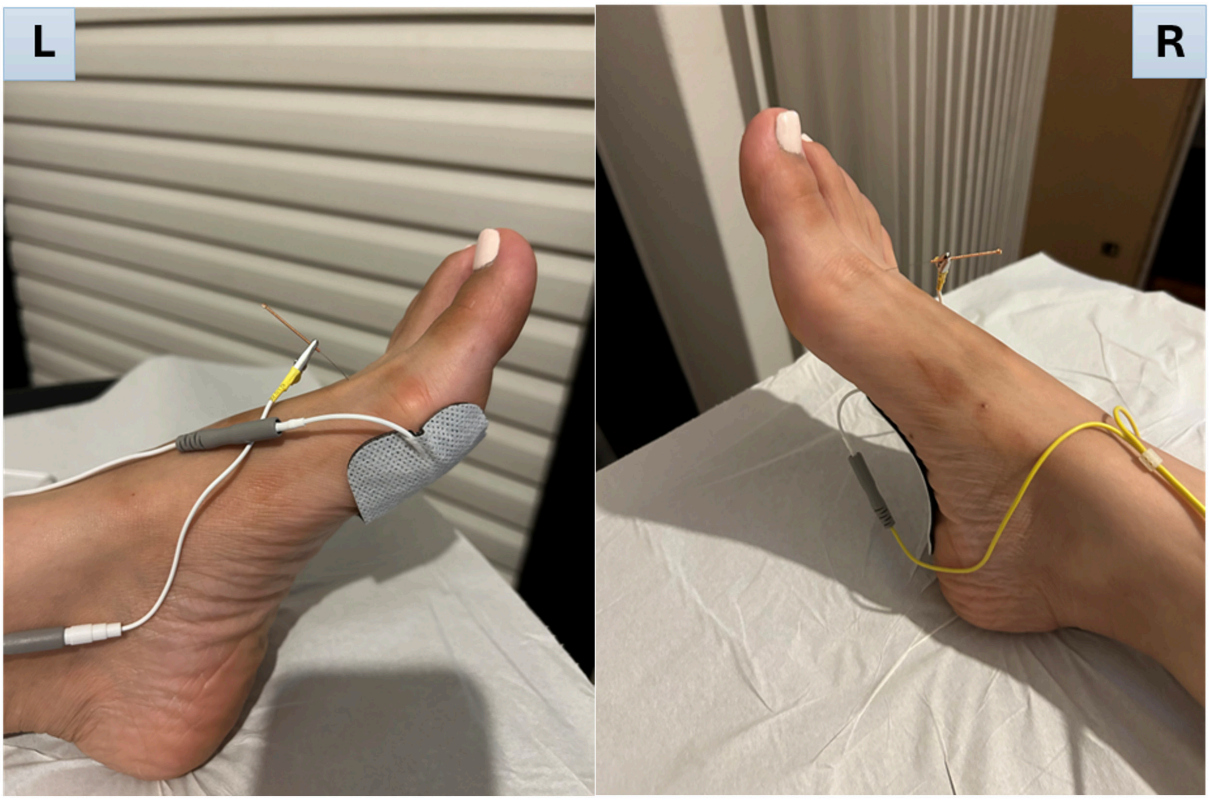

Figura 1. Configuración aguja–superficie de electrodo en la región plantar.

La selección de LR3 se basó en su proximidad anatómica a la región sintomática y en su idoneidad como electrodo de aguja dorsal mejor tolerado, lo que permitió mantener la estimulación eléctrica regional sin necesidad de una punción plantar adicional.

La profundidad de la aguja en LR3 fue de aproximadamente 0,5–1 cun (≈1–1,5 cm en este paciente). Los tratamientos se realizaron dos veces por semana, con intervalos de 3 a 4 días entre ellos. La primera sesión utilizó estimulación alterna a 2/100 Hz, seleccionada porque la estimulación escasa-densa puede reclutar múltiples sistemas de péptidos opioides endógenos y

proporcionar una analgesia mediada por opioides más amplia. A partir de la segunda sesión, la estimulación se ajustó a 100 Hz continuos.[7,8] El dispositivo entregó una onda sinusoidal modificada bifásica simétrica con una duración de pulso de 0,4 ms y un rango de salida de 0–15 mA por canal. Como la corriente suministrada no se mostraba numéricamente en el dispositivo, la intensidad aumentaba progresivamente y se ajustaba individualmente al nivel máximo de confort del paciente.[21]

Las variables fueron la intensidad del dolor (NRS, 0–10) y la función (Escala Funcional Específica del Paciente [EFEP], 0–10). La NRS se registró inmediatamente antes y después de cada una de las ocho sesiones, así como en un seguimiento a las 3 semanas. La EFEP se registró al inicio, después de la última sesión y en el seguimiento (Tablas 2, 3). Se planificó un curso de 10 sesiones. El paciente dejó de hacerlo tras la octava sesión debido a una notable mejoría y fue seguido posteriormente.[22]

3. Resultados

En general, el paciente mostró una reducción notable del dolor a lo largo de las ocho sesiones de EA, con mejoría desde la primera sesión.

Tras la primera sesión de tratamiento, la intensidad del dolor disminuyó de 8/10 a 3/10 en el pie izquierdo (ΔNRS = −5 puntos; reducción del 62,5%) y de 7/10 a 2/10 en el pie derecho (ΔNRS = −5 puntos; reducción del 71,4%). Ambas mejoras superaron el umbral de cambio clínicamente significativo en el dolor reportado por pacientes con puntuaciones basales altas en la escala analógica visual[23].

Al inicio de la segunda sesión, el paciente informó que el tratamiento proporcionó un mayor alivio de los síntomas que cualquier intervención previa. El dolor inicial se mantuvo menor que en la evaluación inicial, y la reducción del dolor tras el tratamiento fue comparable a la observada tras la primera sesión. Durante la tercera sesión, el paciente reportó un mejor control del dolor a lo largo del día, mientras que la reducción inmediata tras el tratamiento se mantuvo consistente con la observada en las primeras sesiones (Tabla 2). El dolor continuó mejorando durante el resto de las sesiones de tratamiento (Tabla 2). Aparte de la molestia inicial por punción plantar, que se resolvió tras su introducción superficial, no se reportaron efectos adversos durante el tratamiento.

El paciente decidió interrumpir el tratamiento tras la octava de las diez sesiones planificadas, ya que los síntomas se habían resuelto en gran medida.

Tabla 2. Intensidad del dolor (NRS) antes y después de cada sesión de electroacupuntura y en el seguimiento de las 3 semanas

Sesión	Pie izquierdo Pre	Poste de pie izquierdo	Pie derecho Pre	Poste de pie derecho
1	8/10	3/10	7/10	2/10
2	6/10	3/10	7/10	2/10
3	5/10	1/10	5/10	2/10
4	3/10	0/10	4/10	2/10
5	2/10	0/10	4/10	1/10
6	2/10	0/10	4/10	0/10
7	2/10	0/10	3/10	0/10
8	1/10	0/10	3/10	0/10
Seguimiento de 3 semanas	-	0/10	-	3-5*/10

NRS = Escala Numérica de Valoración (0 = sin dolor, 10 = dolor imaginable más intenso). El dolor se evaluó inmediatamente antes y después de cada sesión de tratamiento. La evaluación de seguimiento del pie izquierdo mostró ausencia de dolor.

*El dolor en el pie derecho en la revisión varió según la carga de trabajo diaria.

Tabla 3. Resultados de la Escala Funcional Específica para el Paciente (EFEP)

Resultado	Línea base	Después del tratamiento final	3 – Seguimiento semanal
De pie en el trabajo	2/10	8/10	8/10
Caminar después del trabajo	3/10	8/10	8/10

EFEP = Escala Funcional Específica del Paciente (0 = incapaz de realizar la actividad; 10 = capaz de realizar la actividad a nivel previo a la condición). Las actividades funcionales fueron seleccionadas por la paciente en función de sus principales limitaciones ocupacionales.

4. Discusión

4.1 Interpretación clínica

Este caso describe a una mujer de 55 años con dolor persistente bilateral en la planta del pie, diagnosticada clínicamente de metatarsalgia en el pie izquierdo y de fascitis plantar en el pie derecho. Ambas condiciones se asocian comúnmente con carga mecánica, lo cual era clínicamente relevante, dado que el paciente trabajaba más de 50 horas semanales en posición erguida. Las intervenciones conservadoras previas, incluyendo el tratamiento con TOC y TECAR, no produjeron mejoría significativa, y el dolor se mantuvo alto antes de la introducción de la EA. Tanto el dolor como la función específica del paciente mejoraron notablemente durante el periodo de tratamiento y se mantuvieron en gran medida en el seguimiento. Sin embargo, la respuesta no fue la misma en ambos pies. El estado sostenido sin dolor del pie izquierdo sugiere una respuesta más fuerte a los síntomas de la metatarsalgia, mientras que la persistencia del dolor en el talón derecho, dependiente de la carga de trabajo, indica que la carga mecánica continua probablemente siguió influyendo en los síntomas de la fascitis plantar. Por lo tanto, la respuesta clínica debe interpretarse como parcial y dependiente de la actividad más que como una resolución completa de ambas condiciones.

4.2 Relación con la literatura existente

La evidencia actual respalda un manejo conservador de la metatarsalgia y la fascitis plantar, que incluye la descarga mecánica, el ejercicio, las ortesis, la modificación del calzado, la TSE y la educación del paciente. Estos enfoques son coherentes con la naturaleza mecánica de ambas

condiciones. En el caso presente, los tratamientos previos con TSE y TECAR no redujeron los síntomas, por lo que se recurrió a la EA como enfoque alternativo para el manejo del dolor.[1–4,6]

Está surgiendo evidencia sobre la acupuntura y la EA en el dolor de pie y tobillo, pero la evidencia sigue siendo más desarrollada para el dolor plantar del talón que para la metatarsalgia. Una revisión sistemática informó de posibles beneficios de la acupuntura para el dolor de pie y tobillo, mientras que un ensayo controlado aleatorizado que comparó la EA con la acupuntura manual en el síndrome de dolor plantar del talón mostró mejoría en ambos grupos a lo largo del tiempo. Sin embargo, la evidencia que respalde específicamente la EA en la metatarsalgia sigue siendo limitada. Por lo tanto, este caso no puede establecer la eficacia del tratamiento, pero sí puede aportar información clínicamente relevante sobre el uso de EA cuando el tratamiento conservador estándar no ha producido una mejora suficiente.[24,25]

De acuerdo con los mecanismos opioides dependientes de la frecuencia, se seleccionaron la estimulación inicial mixta de 2/100 Hz y la posterior estimulación continua de 100 Hz para proporcionar un estímulo analgésico mientras se adaptaba a la tolerancia del paciente. La evidencia experimental también sugiere que la EA puede atenuar la actividad de las citoquinas proinflamatorias. Como ambas condiciones pueden implicar un componente inflamatorio local, aunque la fascitis plantar crónica suele ser predominantemente degenerativa en lugar de inflamatoria, un efecto antiinflamatorio podría complementar la analgesia mediada por opioides. Sin embargo, este mecanismo no fue evaluado directamente en el caso presente.[7,11,12]

4.3 Justificación y razonamiento clínico para la adaptación del protocolo

El protocolo se adaptó mediante el razonamiento clínico iterativo de la fisioterapia, considerando las limitaciones de la paciente, las limitaciones de actividad y los factores contextuales, en consonancia con los principios de la Clasificación Internacional de Funcionamiento, Discapacidad y Salud (ICF). El dolor plantar persistente representaba la principal discapacidad, mientras que la actividad principal consistía en permanecer de pie y caminar durante mucho tiempo; la carga ocupacional y la baja tolerancia a la punción plantar eran factores contextuales relevantes. Cuando la punción plantar resultó intolerable, la intervención se reevaluó para preservar el objetivo terapéutico y mejorar la tolerabilidad del tratamiento. Se mantuvo el objetivo terapéutico de estimular la región plantar sintomática, pero las agujas plantares se sustituyeron por electrodos superficiales y se mantuvo una sola aguja en el dorso del pie entre el primer y el segundo metatarsiano.

El electrodo adhesivo de superficie proporciona un área conductora mayor que la de una aguja de acupuntura y puede producir un campo eléctrico más amplio que la estimulación convencional aguja a aguja. A partir de la segunda sesión, la forma de onda alterna de 2/100 Hz fue reemplazada por una continua de 100 Hz para[14,15] mejorar aún más la tolerancia, con intensidad ajustada a la comodidad. Se ha reportado que la estimulación de ondas continuas produce una sensación de EA más estable que la de las formas de onda alternas, aunque se habitúa con mayor facilidad[7,26] .

La principal relevancia clínica de este caso radica en su adaptación al tratamiento. La superficie plantar es uno de los sitios más sensibles a la punción, y la intolerancia es una razón común por la que los pacientes declinan o suspenden el tratamiento. Retener una sola aguja en un punto

no plantar (LR3) mientras se estimula la planta mediante un electrodo superficial permite mantener la corriente terapéutica, evitando una posterior y dolorosa inserción de agujas plantares.

La base mecanicista sigue siendo inferencial y no debe subestimarse. La estimulación de alta frecuencia tiene una lógica analgésica plausible principalmente a través de vías mediadas por dinorfinas[7,8,11] , pero esto fue más favorable que la razón del cambio, y falta evidencia directa de una estimulación continua a 100 Hz en la fascitis plantar. Por tanto, el cambio a la estimulación continua debe considerarse una adaptación individualizada y basada en la tolerancia, más que un protocolo establecido basado en la evidencia.

Además de las características de la configuración aguja–superficie, la selección del sitio de la aguja también puede ser relevante. LR3 fue seleccionado principalmente por su proximidad anatómica a la región sintomática y por su idoneidad como sitio dorsal de aguja bien tolerado, lo que permite estimular la región plantar opuesta. Sin embargo, su selección también puede tener relevancia neurofisiológica, ya que la evidencia experimental sugiere que las regiones de puntos de acupuntura se han asociado con un aumento de concentraciones de terminaciones nerviosas sensoriales periféricas, mientras que LR3 también se ha identificado dentro de un cúmulo de puntos de acupuntura informado mecánicamente asociado con la modulación del dolor y efectos neuromoduladores centrales [27,28] .

4.4 Fortalezas

La principal fortaleza de este caso es la descripción detallada del protocolo EA, que incluye el tipo de aguja, el tipo de electrodo, la frecuencia de estimulación, la duración del tratamiento, el número de sesiones y las modificaciones del protocolo. Otra fortaleza es que la intervención se adaptó a la tolerancia del paciente, lo que refleja una toma real de decisiones clínicas. La inclusión de mediciones repetidas de NRS, resultados de EFEP y un seguimiento a las tres semanas aporta información clínicamente útil tanto sobre la intensidad del dolor como sobre el cambio funcional específico del paciente.

Este caso también pone de manifiesto una adaptación práctica del tratamiento para pacientes que toleran mal la punción plantar. En tejidos plantares sensibles, reemplazar algunos electrodos de aguja por electrodos adhesivos puede mejorar la comodidad y permitir continuar con la estimulación eléctrica en la región sintomática.

4.5 Limitaciones

Este caso tiene varias limitaciones. Primero, se trata de un único caso, por lo que los hallazgos no pueden generalizarse. Segundo, no hubo grupo de control; por lo tanto, no se pueden excluir los efectos placebo, la fluctuación natural de los síntomas, la regresión a la media o los efectos retardados de tratamientos previos. Tercero, los diagnósticos se establecieron clínicamente y no mediante pruebas de imagen, lo que limitó la certeza diagnóstica e impidió excluir otras causas de dolor plantar.

El dolor se evaluó mediante la SNR, que es subjetiva, y la palpación manual puede introducir sesgo por parte del examinador. Aunque se incluyó el EFEP, solo se evaluaron dos actividades funcionales. Además, el protocolo de tratamiento cambió durante el curso del tratamiento, lo

que imposibilitó determinar si la mejoría observada se debía a la propia EA, a los electrodos adhesivos del parche, al cambio a 100 Hz continuos, al menor número de agujas o al efecto combinado de estos factores. Finalmente, el seguimiento se limitó a tres semanas y el curso previsto se acortó cuando la paciente decidió suspender tras ocho de las diez sesiones, ya que sus síntomas habían mejorado.

4.6 Direcciones futuras

Los estudios futuros deberían comparar la EA aguja–superficie con la EA solo con aguja, estimulación superficial y cuidados conservadores estándar, evaluando diferentes frecuencias de estimulación, resultados a largo plazo y medidas objetivas validadas (por ejemplo, Índice de Función del Pie, Medida de Habilidad del Pie y Tobillo, análisis de presión plantar y evaluación por ecografía del grosor de la fascia plantar) para determinar si las mejoras van más allá de la analgesia a corto plazo hacia la recuperación funcional y estructural.

5. Conclusión

Este caso sugiere que la EA aguja–superficie puede ser una adaptación clínica útil para pacientes con dolor plantar que no toleran la punción en la planta del pie. La modificación del protocolo redujo la necesidad de la inserción de la aguja, manteniendo la estimulación eléctrica de la región sintomática. La intensidad del dolor y la función específica del paciente mejoraron durante el periodo de tratamiento, con un alivio completo del dolor inmediato en ambos pies tras el tratamiento final.

Durante el seguimiento de tres semanas, el pie izquierdo permaneció sin dolor, mientras que el derecho presentó dolor persistente relacionado con la actividad, lo que indica una respuesta parcial y dependiente de la carga de trabajo. El cambio a la estimulación continua a 100 Hz fue impulsado clínicamente y respaldado indirectamente por la literatura sobre analgesia EA dependiente de la frecuencia. Sin embargo, la evidencia directa de EA continua a 100 Hz en fascitis plantar y metatarsalgia sigue siendo limitada. Por lo tanto, este caso debe interpretarse como un ejemplo clínicamente relevante de adaptación individualizada del protocolo más que como prueba de eficacia del tratamiento.

6. Perspectiva del paciente

El paciente informó lo siguiente: "Me frustraba mucho el dolor persistente que limitaba mis actividades diarias. Decidí probar la EA después de que otros enfoques no me aliviaran. La primera sesión fue dolorosa y casi me llevó a suspender el tratamiento. Sin embargo, tras comentar mis preocupaciones, la terapeuta modificó el enfoque terapéutico. Esto resultó mucho más cómodo y me permitió retomar mis actividades diarias con mucho menos dolor.

Referencias

1. Besse JL. Metatarsalgia. *Orthopaedics & Traumatology: Surgery & Research*. 2017;103(1): S29–S39. https://doi.org/10.1016/j.otsr.2016.06.020.

2. Ruiz-Ramos M, Orejana-García ÁM, García-Oreja S, Calvo-Wright M del M, Lázaro-Martínez JL, Molines-Barroso RJ. Effectiveness of bespoke or customised orthotic treatment in plantar pressure reduction of the central metatarsals: A systematic review and meta-analysis. *Journal of Orthopaedics*. 2025;59: 111–118. https://doi.org/10.1016/j.jor.2023.12.006.

3. Arias-Martín I, Reina-Bueno M, Munuera-Martínez P V. Effectiveness of custom-made foot orthoses for treating forefoot pain: a systematic review. *International Orthopaedics*. 2018;42(8): 1865–1875. https://doi.org/10.1007/s00264-018-3817-y.

4. Koc TA, Bise CG, Neville C, Carreira D, Martin RL, McDonough CM. Heel Pain – Plantar Fasciitis: Revision 2023. *Journal of Orthopaedic & Sports Physical Therapy*. 2023;53(12): CPG1–CPG39. https://doi.org/10.2519/jospt.2023.0303.

5. Liu P, Chen Q, Yang K, Cai F. Prevalence, characteristics, and associated risk factors of plantar heel pain in americans : The cross-sectional NHANES study. *Journal of Orthopaedic Surgery and Research*. 2024;19(1): 805. https://doi.org/10.1186/s13018-024-05300-y.

6. Morrissey D, Cotchett M, Said J'Bari A, Prior T, Griffiths IB, Rathleff MS, et al. Management of plantar heel pain: a best practice guide informed by a systematic review, expert clinical reasoning and patient values. *British Journal of Sports Medicine*. 2021;55(19): 1106–1118. https://doi.org/10.1136/bjsports-2019-101970.

7. Chen P, Xu H, Zhang R, Tian X song. Dose-effect relationship between electroacupuncture with different parameters and the regulation of endogenous opioid peptide system. *World Journal of Acupuncture - Moxibustion*. 2023;34(1): 9–15. https://doi.org/10.1016/j.wjam.2023.06.003.

8. Han JS. Acupuncture and endorphins. *Neuroscience Letters*. 2004;361(1–3): 258–261. https://doi.org/10.1016/j.neulet.2003.12.019.

9. Chao L, Gonçalves ASR, Campos ACP, Assis D V., Jerônimo R, Kuroki MA, et al. Comparative effect of dense-and-disperse versus non-repetitive and non-sequential frequencies in electroacupuncture-induced analgesia in a rodent model of peripheral neuropathic pain. *Acupuncture in medicine : journal of the British Medical Acupuncture Society*. 2022;40(2): 169–177. https://doi.org/10.1177/09645284211055751.

10. Bian Z, Wang J, Fang F, Yu B, Shi Y, Wan Y, et al. Study protocol for a randomized trial comparing two electroacupuncture waveforms for different severity groups of Bell palsy. *Frontiers in Neurology*. 2024;15: 1471605. https://doi.org/10.3389/FNEUR.2024.1471605.

11. Fang K, Cheng W, Yu B. Effects of Electroacupuncture at Varied Frequencies on Analgesia and Mechanisms in Sciatic Nerve Cuffing-Induced Neuropathic Pain Mice. *Journal of Molecular Neuroscience*. 2024;74(4): 98. https://doi.org/10.1007/s12031-024-02276-6.

12. Kim HW, Roh DH, Yoon SY, Kang SY, Kwon YB, Han HJ, et al. The Anti-Inflammatory Effects of Low- and High-Frequency Electroacupuncture Are Mediated by Peripheral Opioids in a Mouse Air Pouch Inflammation Model. *The Journal of Alternative and Complementary Medicine*. 2006;12(1): 39–44. https://doi.org/10.1089/acm.2006.12.39.

13. Cui H, Yu H, Huang X, Wu L, Zhong W, Gou Y, et al. Electroacupuncture and Transcutaneous Electrical Nerve Stimulation Induced Sensations in Bell's Palsy Patients: A Quantitative Current Intensity Analysis. *Frontiers in Neuroscience*. 2021;15. https://doi.org/10.3389/fnins.2021.692088.

14. Silva ML, Silva JR, Prado WA. The antinociceptive effect of electroacupuncture at different depths of acupoints and under the needling surface. *Chinese Medicine*. 2012;7(1): 3. https://doi.org/10.1186/1749-8546-7-3.

15. McIntyre CC, Grill WM. Finite Element Analysis of the Current-Density and Electric Field Generated by Metal Microelectrodes. *Annals of Biomedical Engineering*. 2001;29(3): 227–235. https://doi.org/10.1114/1.1352640.

16. Sha N, Kenney LPJ, Heller BW, Barker AT, Howard D, Moatamedi M. A Finite Element Model to Identify Electrode Influence on Current Distribution in the Skin. *Artificial Organs*. 2008;32(8): 639–643. https://doi.org/10.1111/j.1525-1594.2008.00615.x.

17. Naqvi WM, Mishra G V, Shaikh SZ, Pashine AA, Sánchez Romero EA, Swaminathan N, et al. PhyCARE reporting guidelines for physiotherapy case reports: a consensus-based development . *BMJ Open*. 2026;16(1): e110765. https://doi.org/10.1136/bmjopen-2025-110765.

18. Treede RD, Rief W, Barke A, Aziz Q, Bennett MI, Benoliel R, et al. Chronic pain as a symptom or a disease: the IASP Classification of Chronic Pain for the International Classification of Diseases (ICD-11). *Pain*. 2019;160(1): 19–27. https://doi.org/10.1097/j.pain.0000000000001384.

19. Pantheon Research. *Technical Info - Features Comparison*. https://pantheonresearch.com/pages/technical-info#explore [Accessed 18th July 2026].

20. World Health Organisation (WHO). *WHO standard acupuncture point locations in the Western Pacific region*. 2009. https://iris.who.int/handle/10665/353407 [Accessed 18th July 2026].

21. U.S. Food and Drug Administration (FDA). *Pantheon Electrostimulator Models 4c.Pro, 6c.Pro, 8c.Pro, 12c.Pro, 9c3i*. 2014. https://www.accessdata.fda.gov/cdrh_docs/pdf13/K133980.pdf [Accessed 10th August 2026].

22. Westaway MD, Stratford PW, Binkley JM. The Patient-Specific Functional Scale: Validation of Its Use in Persons With Neck Dysfunction. *Journal of Orthopaedic & Sports Physical Therapy*. 1998;27(5): 331–338. https://doi.org/10.2519/jospt.1998.27.5.331.

23. Bird SB, Dickson EW. Clinically significant changes in pain along the visual analog scale. *Annals of Emergency Medicine*. 2001;38(6): 639–643. https://doi.org/10.1067/mem.2001.118012.

24. Wang W, Liu Y, Jiao R, Liu S, Zhao J, Liu Z. Comparison of electroacupuncture and manual acupuncture for patients with plantar heel pain syndrome: a randomized controlled trial. *Acupuncture in Medicine*. 2021;39(4): 272–282. https://doi.org/10.1177/0964528420947739.

25. Trinh K, Belski N, Zhou F, Kuhad A, Luk D, Youn E. The Efficacy of Acupuncture on Foot and Ankle for Pain Intensity, Functional Status, and General Quality of Life in Adults: A Systematic Review. *Medical Acupuncture*. 2021;33(6): 386–395. https://doi.org/10.1089/acu.2021.0006.

26. Xuan C, Xiaoran Y, Suying G, Zhifang Y, Xiaoqing H. Frequency steps and compositions determine properties of needling sensation during electroacupuncture. *Journal of Traditional Chinese Medicine*. 2015;35(2): 154–159. https://doi.org/10.1016/S0254-6272(15)30022-4.

27. Li AH, Zhang JM, Xie YK. Human acupuncture points mapped in rats are associated with excitable muscle/skin–nerve complexes with enriched nerve endings. *Brain Research*. 2004;1012(1–2): 154–159. https://doi.org/10.1016/j.brainres.2004.04.009.

28. Karavis Y, Karavis M. Most Useful Acupuncture Points (MUAPs) Teaching Cluster: A Structured Narrative Review of Mechanistic Evidence for Biomedical Acupuncture Training. *Cureus.* 18(4): e106511. https://doi.org/10.7759/cureus.106511.

Información editorial

Correspondencia

info@healthandresilience.org

Fechas

Recibido: 19.07.2026
Aceptado: 03.09.2026
Publicado: 16.09.2026

Contribuciones de autoría

Conceptualización, G.T.; metodología, G.T. y K.S.; validación, G.T. y K.S.; análisis formal, G.T. y N.G.; investigación, N.G.; recursos, G.T.; curación de datos, N.G.; redacción—preparación del borrador original, N.G. y G.T.; redacción—revisión y edición, G.T. y K.S.; visualización, G.T.; supervisión, G.T.; administración del proyecto, G.T. Todos los autores han leído y aceptado la versión publicada del manuscrito.

Agradecimientos

Los autores agradecen a Alberto Carcasona Otal y a Diego Lapuente Hernández su orientación sobre el procedimiento para la solicitud de aprobación ética. Su contribución no se extendió a la concepción o al diseño del estudio, al contenido del método Delphi, al plan de análisis ni a la redacción de este manuscrito y, por tanto, no cumplió con los criterios de autoría del ICMJE.

Financiación

Esta investigación no recibió financiación externa.

Declaración de ética

No se obtuvo la aprobación formal del comité de ética para este informe de caso de un solo paciente, ya que la intervención se proporcionó como parte de la atención clínica rutinaria y no se realizaron procedimientos experimentales. Se obtuvo el consentimiento informado por escrito del paciente para el tratamiento y la publicación de la información clínica presentada en este informe de caso. Toda la información identificativa ha sido retenida para proteger la privacidad del paciente.

Registro del estudio

Este informe de caso no fue registrado prospectivamente, ya que describe el manejo clínico de un solo paciente y no se realizó como un estudio clínico ni ensayo prospectivo

Declaración de Disponibilidad de Datos

Todos los datos relevantes que respaldan los hallazgos de este informe de caso se incluyen en el artículo. El autor correspondiente puede poner a disposición datos adicionales anonimizados previa solicitud razonable, sujeto a la confidencialidad del paciente.

Conflicto de intereses

N.G., K.S. y G.T. declaran no tener conflicto de intereses. Ningún autor tiene relación financiera ni personal con Pantheon Research Inc., Synergi Europe Ltd. o Globus Inc., cuyos productos se utilizaron como equipo comercial estándar. Estas empresas no tuvieron ningún papel en el estudio ni en la decisión de publicarlo.

Cita sugerida

Ghines N, Simati K, Tzigkounakis G. Electroacupuntura de aguja–superficie para metatarsalgia y fascitis plantar: un caso clínico. Invasive Physiother Musculoskelet Med. 2026;2:e52. doi: 10.63360/ipmm.v2.e52

Descargo de responsabilidad/Nota del Editor

Las declaraciones, opiniones y datos contenidos en todas las publicaciones son únicamente del o los autores individuales y contribuyentes, y no de IPMM y/o del o los editores. IPMM y/o el o los editores rechazan toda responsabilidad por cualquier daño a personas o propiedades que resulte de ideas, métodos, instrucciones o productos mencionados en el contenido.

Copyright

© 2026 Las/os Autoras/es.
Publicado bajo licencia Creative Commons Attribution-NonCommercial-ShareAlike 4.0 International (CC BY-NC-SA) (https://creativecommons.org/licenses/by-nc-sa/4.0).

Apéndice

Lista de verificación de informes de PhyCARE

Electroacupuntura de aguja–superficie para metatarsalgia y fascitis plantar: un caso clínico

Ghines N, Simati K, Tzigkounakis G.

Guía de notificación: Naqvi WM, Mishra GV, Shaikh SZ, et al. Directrices de reporte de PhyCARE para informes de casos de fisioterapia: un desarrollo basado en el consenso. BMJ Open. 2026; 16[(1)]:e110765. doi:10.1136/BMJOPEN-2025-110765. La guía comprende 35 ítems distribuidos en 13 dominios.

Punto	Dominio	Punto de la lista de verificación (resumen)	Reportado	Ubicación en el manuscrito
1	Título	Identifica el informe como un caso de fisioterapia y nombra la(s) enfermedad(es) y la intervención clave.	Sí	Título
2	Palabras clave	De dos a cinco palabras clave que describen la condición y la intervención fisioterapéutica.	Sí	Palabras clave
3a	Resumen	Contexto: qué es lo inusual del caso y por qué se denuncia.	Sí	Resumen (Introducción)
3b		Síntomas principales y hallazgos clínicos importantes.	Sí	Resumen (presentación de caso)
3c		Diagnósticos primarios e intervenciones terapéuticas.	Sí	Resumen (presentación de caso)
3D		Principales resultados.	Sí	Resumen (Resultados)
3e		Declaración final.	Sí	Resumen (Conclusiones)
4	Introducción	Antecedentes, justificación y objetivo del estudio, respaldados por referencias.	Sí	§1 Introducción
5A	Información del paciente	Desidentificaron las características demográficas relevantes de la línea base.	Sí	§2.1
5b		Principales preocupaciones y síntomas presentes.	Sí	§2.1–2.2
5c		Historial médico, familiar, laboral y psicosocial/de estilo de vida relevante.	Sí	§2.1
5d		Intervenciones pasadas relevantes y sus resultados.	Sí	§2.1
6A	Hallazgos clínicos	Examen físico relevante y hallazgos clínicos.	Sí	§2.2
6b		Evaluaciones específicas de fisioterapia y pruebas/medidas de resultado estandarizadas (distinguiendo entre medidas diagnósticas y de resultado).	Sí	§2.2 (NRS, palpación); §2.5 (EFEP)
6c		Funcionamiento descrito en el marco de la ICF (o similar): discapacidades, limitaciones de actividad y restricciones de participación.	Sí	§4.3 (ICF); §2.1–2.2
7a	Cronología	Relato cronológico del episodio histórico y actual.	Sí	§2.3; Tabla 1
7b		Fechas y/o intervalos clave de evaluación e intervención.	Sí	§2.3; Tabla 1
7c		Eventos/hitos médicos y fisioterapéuticos previos.	Sí	§2.3; Tabla 1
7d		La línea temporal presentada en una figura o en una tabla fue útil.	Sí	Tabla 1
8a	Evaluación diagnóstica	Métodos de evaluación (exámenes, pruebas, medidas).	Sí	§2.4
8b		Desafíos o limitaciones diagnósticas.	Sí	§2.4 (solo diagnóstico clínico; sin imagen)
8c		Diagnóstico y diagnósticos diferenciales.	Sí	§2.4
8d		Imágenes diagnósticas con características clave etiquetadas/definidas.	N/A	No se han obtenido imágenes (indicado en el §2.4)
9	Intervención terapéutica	Tipo, administración y dosificación de la intervención (configuración de aguja/electrodo, frecuencia, intensidad, duración, número de sesiones) y cualquier cambio en ella.	Sí	§2.5

Punto	Dominio	Punto de la lista de verificación (resumen)	Reportado	Ubicación en el manuscrito
10A	Resultados y seguimiento	Medidas de resultados/herramientas de evaluación y puntos de tiempo.	Sí	§2.5; Tablas 2–3
10b		Resultados importantes centrados en el paciente y funcionales.	Sí	§3; Tablas 2–3
10c		Adherencia y tolerabilidad de la intervención.	Sí	§2.5; §3; §4.3
10d		Eventos adversos (o su ausencia explícita).	Sí	§3 (sin efectos adversos)
11A	Discusión	Fortalezas y limitaciones del caso.	Sí	§4.4; §4.5
11b		Discusión sobre literatura médica/fisioterapia relevante.	Sí	§4.2
11c		Razonamiento clínico y justificación de la intervención/adaptación.	Sí	§4.3
11º		Conclusión principal y conclusiones extraídas del caso.	Sí	§4.1; §4.6; §5
12A	Perspectiva del paciente	La propia experiencia del paciente durante el episodio y el tratamiento.	Sí	§6
12b		Perspectiva del cuidador si el paciente es menor de edad/anciano/incapacitado (opcional).	N/A	Paciente adulto competente
13	Consentimiento informado	Declaración de que se obtuvo el consentimiento informado del paciente.	Sí	Información editorial: Declaración ética

Notas. Los resúmenes de los ítems anteriores se parafrasean a partir de la guía PhyCARE como referencia; los autores deben confirmar la redacción exacta con la lista oficial de comprobación (BMJ Open 2026; 16(1):e110765, archivo suplementario en línea 7). Los ítems 8d (imágenes diagnósticas) y 12b (perspectiva del cuidador) están marcados como no aplicables: no se obtuvo imagen (diagnóstico solo clínico, discutido como limitación en el §2.4/§4.5), y el paciente era un adulto competente, por lo que no se requirió la perspectiva del cuidador.